



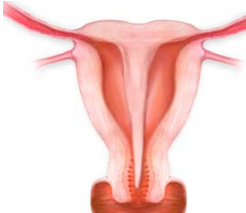

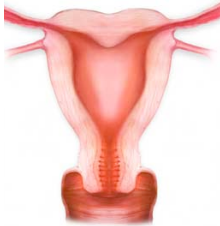


• MALFORMACIONES UTERINAS •

• Clasificación de la Sociedad Americana de Medicina Reproductiva

MALFORMACIÓN	CARACTERÍSTICAS	OTROS HALLAZGOS
CLASE I - AGENESIA	Agnesia uterovaginal combinada (Síndrome de Mayer-Rokitansky-Kuster-Hauser)	Trompas ausentes o poco desarrolladas Ovarios normales Agnesia renal
CLASE II - UNICORNE (20%) 	Forma de plátano Miométrio normal Endometrio normal o atrófico	Anomalías urinarias ipsilaterales
CLASE III - DIDELFO (5%) 	Dos úteros y dos cuellos con miométrio y endometrio independientes Septo longitudinal (75%)	Hematometocolpos Anomalías urinarias ipsilaterales Complicaciones: Adherencias y endometriosis secundarias a la obstrucción

MALFORMACIÓN	CARACTERÍSTICAS	OTROS HALLAZGOS
<p>CLASE IV - BICORNE (10%)</p>  <p>Completo</p>  <p>Incompleto</p>	<p>Dos cuernos uterinos independientes con cavidad endometrial Las cavidades se comunican en el istmo</p>	<p>Contorno externo del útero cóncavo Indentación > 1 cm Completo - Hendidura formada por los cuernos llega al orificio cervical interno Incompleto = La hendidura no llega al orificio cervical interno Abortos y partos prematuros. No suele ser quirúrgico</p>
<p>CLASE V - SEPTADO (55%)</p>  <p>Completo</p>  <p>Incompleto</p>	<p>Septo en la línea media desde el fundus hasta longitud variable. Septo fibroso hipointenso o septo muscular similar al miometrio</p>	<p>Contorno externo del útero convexo o algo cóncavo Indentación < 1 cm Completo = Septo llega al orificio cervical interno. Puede llegar a la vagina (25%) Incompleto = Septo no llega al orificio cervical interno Distancia entre ambos cuernos uterinos < 4 cm Ángulo entre los cuernos uterinos < 75° Laparoscopia - Resección del septo</p>
<p>CLASE VI - ARCUATO (el más frecuente)</p> 	<p>Similar al útero normal Variante anatómica para algunos autores</p>	<p>Contorno externo del útero plano o convexo Indentación suave en el fundus < 1 cm de señal similar al miometrio</p>
<p>CLASE VII - SECUELAS DEL dietilestilbestrol (DES).</p>	<p>Configuración en T de la cavidad endometrial</p>	<p>Dilataciones tubáricas Hipoplasia del útero y cuello uterino</p>